

出國報告（出國類別：進修）

# 逆行性內視鏡膽胰道攝影暨相關技術研習計畫

服務機關：臺北市立聯合醫院仁愛院區消化內科

姓名職稱：王璞醫師

派赴國家：日本

出國期間：105年8月1日至105年10月31日

報告日期：106年1月24日

## 摘要

近年來，膽胰道疾患發生率呈現增加的趨勢，其中又以結石症以及惡性腫瘤(癌症)為大宗。透過各種不同的內視鏡方式治療，可有效減緩因結石或腫瘤造成之黃疸甚至細菌感染。日本在消化醫學以及內視鏡醫學方面均位居世界領先地位，而東京大學(東大)更是日本首屈一指的學府，執學術之牛耳。此次前往日本東京大學醫學部附屬病院(東大病院)學習內視鏡相關技術，包括逆行性內視鏡膽胰道攝影(ERCP)、膽管內超音波(IDUS)、診斷性內視鏡超音波(EUS)、EUS導引穿刺細針抽吸切片(EUS-FNA)、EUS導引假性囊腫穿刺引流(EUS-PCD)、經皮穿肝膽囊/膽道引流(PTGBD/PTBD)、以及體外震波碎石術(ESWL)等等，對東大嚴謹的分工以及追求卓越的精神印象深刻。寄期學成歸國後能造福更多國內的病患，並透過此次與東大病院交流之模式，拓展臺北市立聯合醫院在國際上的能見度，增加日後合作之機會。

## 目次

一、計畫緣起.....	4
二、出國目標.....	5
三、過程.....	5
四、心得及建議.....	16
五、附錄.....	17

## 一、計畫緣起

臺北市立聯合醫院仁愛院區(前身為臺北市立仁愛醫院)向來以消化內科聞名，是區域醫院中少數被消化系醫學會核可之專科訓練醫院，以及消化系內視鏡醫學會認證之次專科訓練醫院。歷年來培育出無數優秀人才，在各領域中為照顧市民之肝膽腸胃健康不遺餘力。包括衛生局陳前局長寶輝、肝癌醫學會王鍾貴理事長、陳冠仰秘書長、仁愛院區家庭醫學部林光洋部長，以及仁愛院區內科部現任廖麗瑛部長等，均為本科自行培育之傑出棟樑。至今每年仍有為數不等之內科住院醫師申請留院進行消化系內科學之次專科訓練。消化內科涵蓋之範圍十分廣泛，諸如食道、胃十二指腸、小腸、大腸、肝、膽胰等重要器官皆為研究對象，其中腸胃道和膽胰道都需藉由內視鏡來加以診斷或治療。近年來，內視鏡醫學不斷地進步，並且進步的速度飛快，許多過往需藉助外科手術處理的疾病現今皆已可使用內視鏡治療，變得更微創，可減少病患因手術而面臨之巨大風險。而針對膽胰道疾患，ERCP 過去常被當作診斷的工具，目前診斷性雖已逐漸被核磁共振 MRCP 所取代，但仍一直是治療的主力。尤其因其特殊性，為側視之內視鏡，並非每位消化科醫師均專長於此。本院每年進行之 ERCP 數量均領先其他院區，主要由三位醫師共同負責。然而，其中兩位已然退休，勢必面臨青黃不接的階段，另一位專家則為陳冠仰醫務長，醫務管理工作日益繁重。故此，陳冠仰醫務長早於前年(104 年)本人甫升任主治醫師時，即指示本人致力發展膽胰專長，期許能早日承接膽胰道攝影之火炬。陳醫務長不單只推薦本人參加消化系內視鏡醫學會主辦之第一屆介入性治療內視鏡 ERCP 認證課程，更安排後續前往臺大醫院內視鏡中心短期進修。爾後，又因內視鏡醫學會理事長王秀伯教授(同時也是臺大醫院內視鏡中心主任)引薦，認識日本東大的准教授伊佐山浩通 Professor Isayama，並獲其首肯前往東大進行為期三個月之進修。同時，亦申請衛生局統籌款補助，十分榮幸通過各級首長之肯定，方能順利成行。另一方面，也感謝消化內科林志陵主任成全，准予公假前往，還有科內其他同仁在這段人力吃緊的期間共體時

艱，在在都銘感五內。

## 二、出國目標

此行主要目的是前往日本首屈一指的東大病院，以臨床研究員的身分進行為期三個月的觀摩學習，學習各種膽胰道相關的內視鏡操作技巧，以及臨床照護病患方法，與東大的醫師們交換關於胰臟癌和膽道癌的化療經驗，還有如何以模型方式進行擬真訓練。透過實際參與，學習日本醫療體系的運作模式，包括先進的診斷與治療，以提升聯合醫院在膽胰疾患領域的治療水準，能與世界接軌，提供國人更好的照護品質。並促成東京大學醫學部附屬病院與聯合醫院雙方學術交流，互相支援訪問，提升本科的研究能量與醫療水平，邁向國際，造福市民。

## 三、過程

### (一)主任教授迴診查房

每週一上午，是消化器內科主任小池教授迴診查房的時間，所有的實習醫師、住院醫師、總醫師、及沒有安排檢查或門診的主治醫師都會參與。首先，在護理站由住院醫師簡報全部的病患資料，並以行動平板iPAD查詢影像。接著，再至病床旁邊進行查房教學活動，一行人浩浩蕩蕩，常將小小的病房擠得水洩不通。小池教授雖貴為科主任，但仍親切地問候並診視每一位病患，許多患者都非常期待主任每週的查房，彷彿只要被主任的雙手觸摸過，一切的病痛就都痊癒了。透過這樣的醫療模式，筆者看到了醫者視病猶親的精神傳承。

### (二)交班會議

每週一傍晚，科內均會舉辦交班會議，在會議室中由住院醫師將所有住院中患者之病情簡報給全部的各級醫師知曉。而交班的內容，十分之詳盡，可看出日本人做事講求細節的風格。連交班單都是電子化，而且圖文並茂，將病患做過的檢查圖示標記，一目了然。不單如此，就連抽血項目的變化趨勢也一併圖示在交

班單上，內容豐富多元，就連病患的基本資料均鉅細靡遺地呈現。這點，是筆者在國內甚少看到的，頗值得仿效。週一晚上的交班會議也會將這週預排的檢查行程一併整理好，譬如說哪一床病人星期幾要做什麼檢查皆會表列呈現，讓所有人清楚明白。

另外，星期五晚上也會再交班一次，通常是在檢查室內，只有總醫師及主治醫師參加。形式上較為輕鬆，也沒有投影機，由總醫師以口頭報告的形式進行。因為有外國的醫師參與，故有時會用英語報告，對於總醫師來說，也是未來出席國際會議以英語演說的一種練習。

### **(三)檢查室：專業分工團隊合作、民族融爐**

不同於本院絕大部分的醫師都是胃鏡大腸鏡超音波一手包辦，東大病院的分工細膩，光是消化器內科轄下就再細分成三個組：胃腸組(管)、肝組、以及膽胰組。筆者此次進修的即為膽胰組，由Isayama伊佐山准教授帶領，是科內除了科主任小池教授之外唯一的準教授。當小池教授週一上午因故無法進行迴診查房時，即由伊佐山准教授代理。每一組人只專注發展自身的專業領域，隸屬其他組別的檢查項目就不會接觸。譬如說若有病患因上消化道出血來急診，將由胃腸組的值班醫師進行內視鏡止血。而若有病患因急性膽囊炎/膽管炎造成發燒黃疸來急診，將由本組(膽胰組)之值班醫師視情況進行緊急引流。這種高度分工，將有助於醫學研究的發展。另一方面，遇到手術過後解剖構造有所改變的患者，東大病院採取團隊合作的模式，由胃腸組的小腸鏡專家先以雙氣囊短小腸鏡進入到膽胰道與腸子之吻合處，再由本組的專家接手進行膽胰道引流。如此之醫療，相信是對病患最為有利的模式，亦值得效法。

此次前往東大病院，恰好有其他國家的醫師同在，包括兩名泰國以及菲律賓之女醫師，進行為期六個月之進修，有兩個月重疊的時間共事。此故，彼此皆以英語交談，溝通無礙。而雖然日本向來予人英文程度不佳的印象，但畢竟是東大的醫師，在有口音的情況下仍能順利交換意見。由此可見，現階段英文仍是國際共通的語言，國內的醫師仍應不斷鞭策自己精進英文程度，特別是口語表達的能

力，方能與國際接軌。

#### **(四)醫療體系：轉診醫學中心、不被健保限制、學制不同**

東大病院身為日本首屈一指之醫學中心，處理的皆為自其他醫院轉診而來的困難病例。若一般民眾想自行前往求診，十分困難。這種落實的轉診制度，能避免臺灣目前把急診當門診、把門診當菜市場的亂象，而能把真正需要專業治療的病患留給該領域的專家處理。另外，日本沒有全民健保，所有的花費皆由商業保險支付，醫師在處理病情時較沒有顧忌需不需要自費的問題，該用就用，絕不手軟。這些方面，都是國內需要學習調整的。

此外，日本的醫師養成制度也與國內略有差異。醫學院畢業之後，會先在東大進行兩年的內科住院醫師訓練，接著至其他醫院(分院或合作之區域醫院)進行三年之一般消化器內科之專科訓練，然後回到東大繼續深造，選擇有興趣的組別(胃腸、肝、膽胰)投入，鑽研次專科領域的技術，為期三至六年，才有機會升任主治醫師。而在次專科領域訓練的同時，多半也會攻讀博士班，取得博士學位是留在東大升任主治醫師的先決條件。如此制度下，每位醫師莫不兢兢業業，卯足全副精力在臨床技術的精進和論文研究的發表之上。除了午飯和晚飯幾乎都以院內便利商店的便當為食快速解決之外，每天檢查還有會議結束之後仍留在辦公室繼續奮鬥，直至深夜，十一二點才回家是常態，幾乎沒有休息時間。甚至還有年輕醫師將年幼的小孩留在老家由父母代為照顧，一個月只有兩個週末才有空探視。看到他們這般打拼模樣，莫不令人汗顏。

#### **(五)逆行性內視鏡膽道攝影Endoscopic Retrograde Cholangiography (ERC)**

所有的檢查最基本的都是從ERC做起，將導管插入總膽管的乳頭(papilla)開口後，注入顯影劑，才曉得膽道的走向分布，以及病灶所在之處。東大所採用的一律是導絲(guide wire)先入模式插入法(wire-guided cannulation)，此種方法可減少因導管誤插入胰管所造成之術後胰臟炎機會。而在插入膽管後會先反抽看有無膽汁回流，甚至將混濁之膽汁送細菌培養，並且在結束檢查時會將顯影劑反抽乾淨，減少術後膽管炎的機會。這些細節都是本院少見的，但魔鬼總是藏在細節裡

，偶爾產生的術後併發症，若是能再多注意一點細節，發生的機率將更為降低。

#### **(六)膽胰管內超音波Intra-Ductal Ultrasound (IDUS)**

針對膽管內的病灶，無論是結石或者腫瘤，膽管內超音波的敏感度是最高的，在ERC之後，東大的醫師多半都會接著進行IDUS的檢查，確認病灶的種類以及位置，增加治療的準確性。甚至有時在清完結石之後還會再用IDUS看一次，再確認結石已被清除乾淨，沒有殘餘的石頭留下。這樣的檢查，臺大醫院偶爾會做，但本院並無此番設備。

#### **(七)內視鏡括約肌切開術Endoscopic Sphincterotomy (EST)**

所有的檢查項目當中，危險性最高的當屬EST了。以電刀的方式將膽胰管開口的括約肌切開，使膽汁引流順暢，並且方便後續的取石或者支架置放等治療進行。然而，此舉可能帶來腸穿孔或者出血等嚴重的併發症，是一項高風險的檢查項目。也因如此，健保給付的點值非常高，否則大概沒有醫師願意冒著種種危險為病患進行此項檢查。而在東大，若是執行檢查的醫師是年資較淺的總醫師/臨床研究員時，指導的主治醫師總會在踩下踏板通電前，不厭其煩地和主刀者再三確認切刀的軸向和深淺等，深怕有任何閃失。

另外，當遇到導管插入困難(difficult cannulation)的病例時，本院常採取先切開再插入(pre-cut cannulation)的方式，以針刀在總膽管開口處之上先打側洞(burr hole)造成瘻管(fistula)，再插入導管注射顯影劑。但日本人生性保守，絕不採取這種方法，他們認為危險性太高，寧願多花許多時間以導絲(guide wire)慢慢尋找正確的通路，也不願意冒險。兩種方式究竟孰優孰劣見仁見智，難有定論，但總是不同的地方有不同的做事方法，可以互相截長補短。

#### **(八)內視鏡乳頭(大)氣球擴張術 Endoscopic Papillary (Large) Balloon Dilatation (EPBD/EPLBD)**

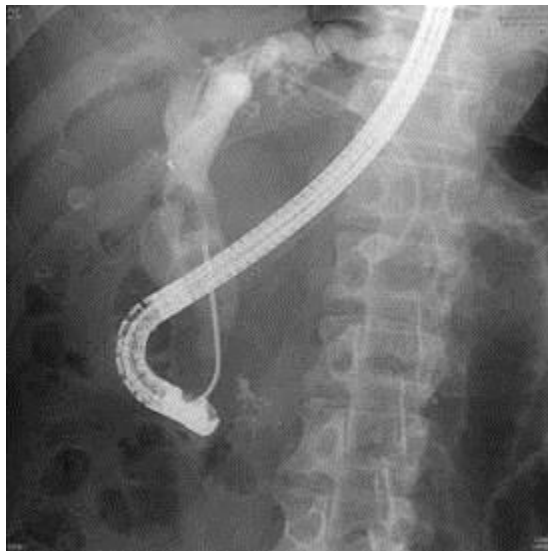若是病患有凝血功能異常，或者不適合進行EST時，可用氣球擴張的方式替代。將氣球導管插入乳頭括約肌之後，將之膨脹撐大，亦可達到括約肌切開的效果，卻又某種程度保留了括約肌的功能。國外的研究指出，此種方法可減少出血

的機率，然而可能會增加術後胰臟炎的機率。但根據臺大醫院的研究，若增加氣球擴張壓迫的時間，術後胰臟炎的發生率並不會顯著增加。因此，有越來越多人採用氣球擴張的方式來取代EST。

過去的氣球導管最多只能張大到12mm以下，對於少數存有巨型結石的病患來說，或許開口仍嫌小了一點。近來醫療器材的蓬勃發展，已經有超過12mm直徑的氣球，稱之為EPLBD，最大甚至可達20mm大小，十分驚人。

#### (九)金屬網籃 Basket

金屬網籃用於將石頭固定，並將之夾出膽胰管之外。東大貴為醫學中心，所有的器械應有盡有，就算同一種耗材也有許多不同尺寸備用。光是金屬網籃就有多重選擇，有四網的、花狀的、可穿導絲的等等。



圖一、使用金屬網籃清除總膽管內之結石/膽泥

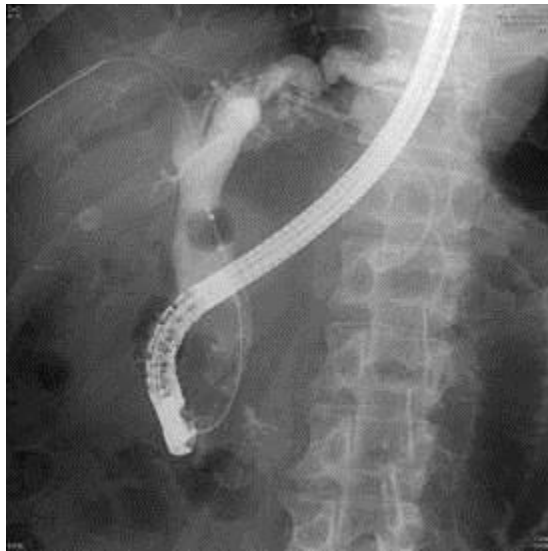#### (十)機械碎石 Mechanical Lithotripsy (ML)

當結石體積較大時，可使用機械碎石網將之絞碎，形成碎片後較容易移除。然而也會因石頭結構較硬而無法順利碎石，這時即有可能發生結石坎頓 (impaction)的狀況。一般的情形下可使用特殊碎石網(SoehendraLithotripter)將卡在洞口的網籃絞斷進行脫逃，然而筆者在東大目睹一例卻是開過刀胃腸重新接合過的病人，因安全性考量的關係，沒有採取上述脫逃的方式，而是安排病患進行緊急的體外震波碎石術(ESWL)，將石頭震碎成小塊才送回檢查室繼續進行取石術

。

### (十一)取石氣球 Retrieval Balloon

將結石移出膽管的方法，除了金屬網籃之外，也可以用取石氣球將結石或者膽泥/膽沙刮除乾淨。或者，更常見的方式是兩者併行，在金屬網籃之後接著使用取石氣球導管。不但可以將石頭帶出膽道之外，同時更可以注射顯影劑確認還有沒有剩餘的石頭在膽管內。取石氣球有分不同大小，9-12mm、12-15mm、15-18mm等不同直徑，也有分顯影劑是從氣球之上(above type)或氣球之下(below type)顯影，東大較常使用的是above type，臺北榮總則較常使用below type。



圖二、使用取石氣球清除總膽管內之結石/膽泥

### (十二)膽管切片及細胞學檢查 Bile duct biopsy and brushing cytology

因轉診至東大的病患有許多是懷疑膽管癌的患者，所以在看到膽管有局部狹窄或者邊緣不規則的表現時，多半都會採取切片化驗加上細胞學檢查，進行組織學的診斷。這種方式可以增加診斷膽道癌的機會，不過所花費的成本或許會增加不少，端看醫療體系(全民健保)認為值不值得。另一方面，檢查的時間也將拉長，若給付過低恐怕也沒有太多醫院願意投資。

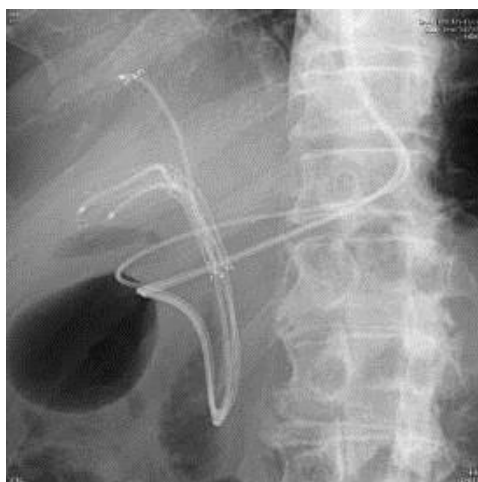
### (十三)經口直接膽道鏡 Per-Oral Cholangioscope (POCS)

在七八零年代，流行過一段時間的子母內視鏡(Mother-baby endoscopy)，但因為需要兩位專業醫師操作，漸漸做的人就少了。這種方法是從一般的內視鏡再

伸出一支子鏡到膽管內部直視，可更清楚地看見膽管裡頭的情形，東大偶爾仍會採用這種檢查，特別是當懷疑膽管癌卻又一直抓不到癌細胞時。這幾年，新的儀器陸續引進，特別是Spyglass系統，只要單人操作即可，大大提升方便性。臺灣目前只有三家醫院擁有：新竹馬偕、高雄長庚、高雄榮總。東大本身雖沒有購置，但有請廠商借放一臺機器在檢查室內，需要時隨時可用。更甚者，現在已出至第二代Spyglass-DS系統，解像力更為清晰，無論是何種膽管內病灶均可一手掌握。在這段進修期間，也看過廠商進檢查室協助試用。臺灣目前價格仍十分昂貴，一臺據說要四百多萬元，臺大似乎有意引進但仍無確切的時程表。

#### (十四)內視鏡鼻膽管引流 Endoscopic Nasal Biliary Drainage (ENBD)

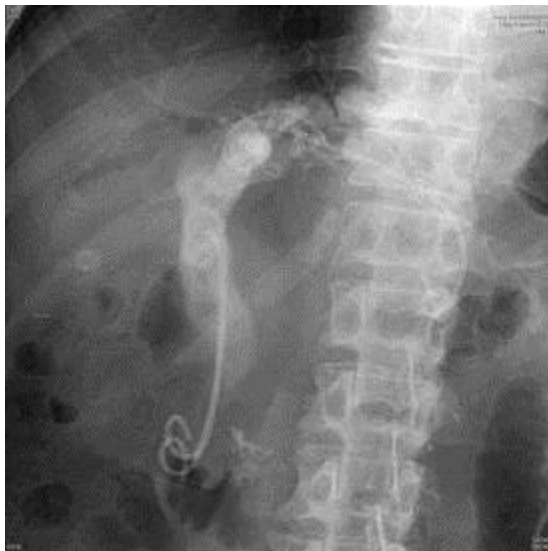顧名思義，這是將一根塑膠引流管將膽汁自膽管接到鼻腔，引流出體外容器的一項技術。和內引流的塑膠支架效果差不多，好處是可眼見每天膽汁引流的量以及顏色清澈度等評估，或者可用以收集膽汁送細胞學檢查(cytology)。然而，鼻子上掛著一根管子接著容器瓶對於病患的外貌有很大影響，不只使身體心象受損，也不甚舒服。故此，通常放置一至三天後就會拔除，作為過渡期使用。國內比較少人使用，在臺北榮總偶爾會有外科醫師換肝之後發生膽汁滲漏或者膽管狹窄時會要求放置。筆者以為，或許是因為日本病人的順從性比較高，較不容易發生自拔管路的意外，所以東大做得很多，若是換作是臺灣的病人肯定早就自拔發生危險了。



圖三、三條ENBD置放於不同之肝內膽管

#### (十五)內視鏡逆行性膽管引流 Endoscopic Retrograde Biliary Drainage (ERBD) / 塑膠支架 Plastic Stent

和上述ENBD類似，但為內引流，身體外觀看不出有任何管路。以ERCP的方式將塑膠支架推入總膽管或是左右兩側的肝內膽管，使膽汁越過狹窄阻塞處，引流至十二指腸。有不同長度以及不同尺寸大小，根據病患膽道狹窄的位置以及阻塞的長度決定需要置放何種支架。這種塑膠支架引流其實是ERCP治療的大宗，健保也有給付，只要任何一處的膽管有狹窄或是阻塞，就可以置放，減緩病患的黃疸。遇到特殊情況，沒有符合條件的現成支架，東大醫師也會將現有的支架拿來調整，擷取適合的長度或者將兩旁的瓣膜削去，或者用熱水壺高溫將塑膠管燙彎固定，客製化手工製作，令人印象深刻。

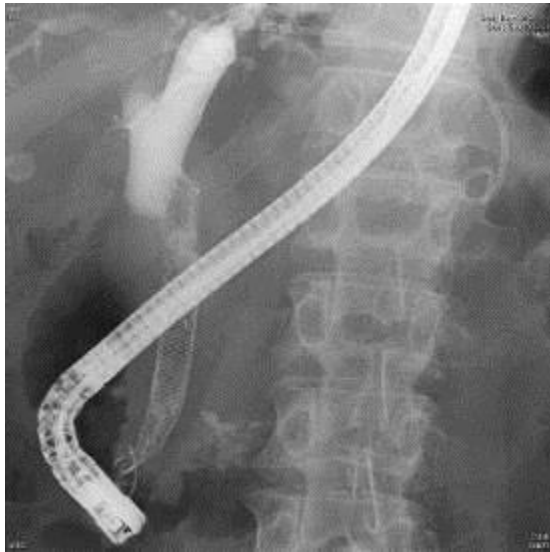

圖四、兩條ERBD置放於總膽管引流膽汁

#### (十六)自行擴張金屬支架 Self-Expandable Metallic Stent (SEMS)

類似於塑膠支架引流，但為金屬製成，擴張的直徑更大，引流效果更好。然而，健保不給付，自費一支約六萬元左右。有時需要放不止一支，甚至要放兩三支。若需放到兩支以上則有雙支架併行(side by side)或支架內支架(stent in stent)之差異，需高度技術性。目前適應症主要針對因癌症腫瘤造成之膽管阻塞，東大正在進行臨床試驗，希望未來能用在膽管良性狹窄的病人身上。此外，金屬支架亦可區分為全包膜型(fully-covered)、部分包膜型(partially-covered)、和無包膜型

(uncovered)等不同種類。東大用的多為全瓣膜型，因其有機會移除，且腫瘤往內生長(in-growth)的機率較低。



圖五、移除總膽管內之金屬支架

#### (十七)內視鏡逆行性膽囊引流 Endoscopic Retrograde Gallbladder Drainage (ERGBD)

和經皮穿肝膽囊引流類似，皆為急性膽囊炎發作時用以引流髒的膽汁，但為內引流，身體表面沒有傷口，對病人的生活品質較好。一樣是用ERCP的方式，但要將導絲先放到膽囊管進而放到膽囊裡頭，再將塑膠引流管推入膽囊內，需要高度技術。國內目前剛引進這種觀念，從事的人有限，或許也和付出的時間心力不成比例有關，但總是病患的一項福音。

#### (十八)內視鏡逆行性胰管攝影 Endoscopic Retrograde Pancreatography (ERP)

和ERC類似，但是將導管插入主胰管(Major Pancreatic Duct, MPD)內注射顯影劑查看病灶，通常用於慢性胰臟炎造成主胰管狹窄或是胰臟結石等病患。另外，現在胰臟癌的發生率增加，除了晚期胰臟癌造成膽管壓迫之外，早期胰臟癌或可用主胰管狹窄或扭曲來表現，若有發現可採取切片取樣希望能增加早期診斷率。

#### (十九)內視鏡逆行性胰管引流 Endoscopic Retrograde Pancreatic Drainage (ERPD) /

##### 塑膠支架 Plastic stent

通常為導管誤插入主胰管甚至注射顯影劑之後採取之預防措施，置放直徑5

French(1.65公分)、4公分長之塑膠支架確保胰液引流順暢，是歐美治療指引當中列舉可減少術後胰臟炎等併發症的項目之一，臺大偶爾會放，但本院仍未引進此項觀念，殊為可惜。

## (二十)體外震波碎石術 Extracorporeal Shock Wave Lithotripsy (ESWL)

和泌尿科處理腎臟結石的方法相仿，連儀器也是向泌尿科商借，主要針對胰臟結石，將之震碎後方便內視鏡取出，否則主胰管太細若直接取石或許會傷害到主胰管。另外，在巨型的膽道結石也可使用，可減少結石坎頓的機會。檢查本身並不難上手，東大都是交由年資尚淺的總醫師處理，然而國內並無消化內科醫師從事這項檢查，推測可能是因沒有健保碼/健保適應症可以申報有關，也沒有人想過要去向健保署申請這項似乎根本科沒有關聯性的檢查，這又是一件可惜的事。

## (二十一)內視鏡鼻胰管引流 Endoscopic Nasal Pancreatic Drainage (ENPD)

同ENBD，通常用以收集胰液進行細胞學(cytology)檢驗，希望能抓到早期的胰臟癌。

## (二十二)經皮穿刺引流術 (膽管引流、膽囊引流、膿瘍引流) PTBD/PTGBD/PTAD

在臺灣隸屬於放射科醫師執行的檢查，東大是由消化器內科醫師操作，可見他們的多才多藝。以超音波導引定位後穿刺，在X光輔助下插入導絲至病灶處，接著插入引流管。這種方式不但病患身上有孔洞，需要傷口照護，背著一根引流管外接引流瓶更降低生活品質，所以是最後的選擇。只有內視鏡處理不下來的病例，或者因其他心肺功能因素無法接受內視鏡的病患，才會接受這樣的治療。

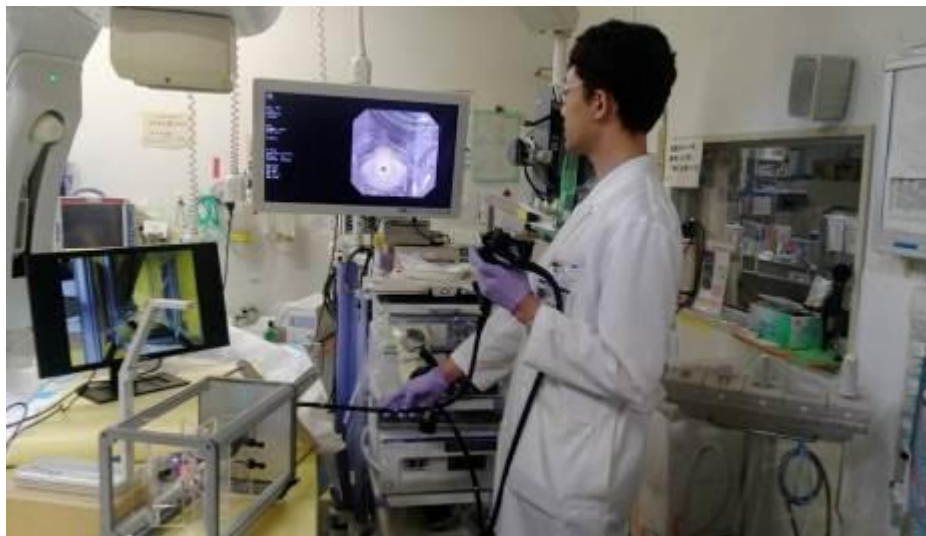## (二十三)訓練模型 Training model

現今的醫學教育越來越強調擬真訓練，總希望在假人身上犯的錯不要發生在真的病人身上。尤其內視鏡診療又是相對較為侵入性的一環，更顯得平日訓練的重要。因此，有不少廠商相繼投入開發此類產品，而像東大這樣的醫學中心，向來不乏年輕的受訓醫師，就成了展示練習的最佳場所。

以ERCP來說，來自美國的曲克公司(Cook Company)是幾個提供相關醫療器

材的大廠之一，即發明製作了一套訓練模型，提供東大的醫師試用練習。不但供應真正的金屬支架給筆者及其他總醫師練習置放，還以咖啡豆充當膽道結石，讓筆者練習使用金屬網籃或者氣球取石術。過程中，大夥兒都覺得很新奇有趣，說說笑笑，寓教於樂。

另外，在內視鏡超音波Endoscopic Ultrasound (EUS)方面，世界上的進展也是日新月異，將是下一個世代的主流。許多以往引流不到的位置，現在因為有EUS導引(EUS-guide)，都可以進行引流。而EUS導引下的細針抽吸 (Fine Needle Aspiration, FNA)在日本更是早已普及到幾乎每天都有，連總醫師都在執行，主要是針對胰臟病灶的檢查。臺大也做得不少，反觀本院則是落後許多，直至今年才新購一臺EUS主機，遑論進階的檢查治療。至於EUS-FNA的訓練模型則由光學影像專門的奧林巴斯Olympus公司提供示範，讓年輕醫師練習FNA的技巧。



圖六、練習操作ERCP



圖七、練習操作EUS-FNA

#### 四、心得及建議

心得：此次前往日本東京大學，除了見識各種先進的醫療設備器械還有高超的技術之外，對於日本人龜毛的性格、以及做事情非得堅持到底，做到最好不可的永不放棄精神印象最為深刻。對於每一個病患總是盡力做到最完美，絲毫不計較成本(時間、器械耗材等等)，又或者同一個病人在短期之內進出檢查室好幾次，只因為檢查要分不同階段進行，都顯示了追求卓越的民族性。筆者以為，除了勉勵自己向他們看齊之外，也希望透過院內分享的機會將這番職人精神傳遞給年輕的醫師，期盼臺灣的醫療未來能更進步。

建議：還有就是先前所提到的，當別人早就已經上太空，如果吾輩還繼續停留在殺豬公的時代，那只有慢慢被淘汰的命運。而採購新型的儀器、器械是第一步，有了硬體的設備才有可能逐漸累積經驗，最後才能成為專家。這絕對不是一蹴可幾的，必須不斷地向國外取經，才知道世界的腳步已到何處，不至於以管窺天，做一隻井底之蛙。希望市府高層能正視這個問題，簡化採購招標流程，使最新的儀器能盡快進入聯合醫院，跟上世界的腳步。

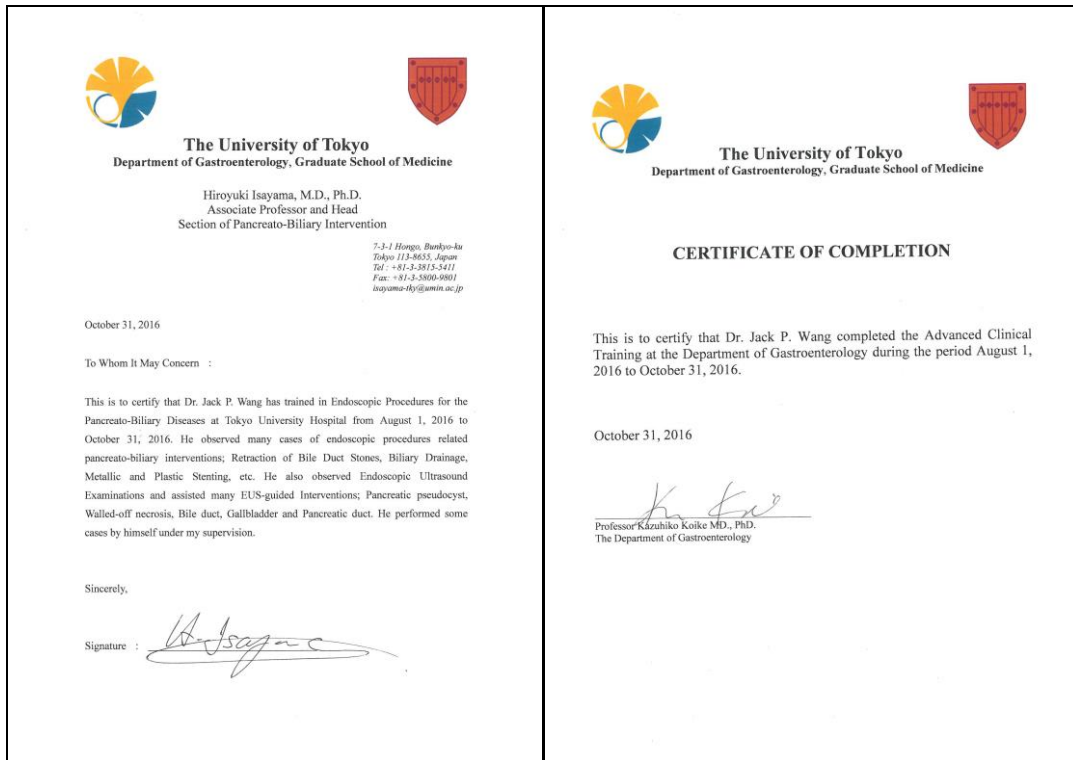## 五、附錄



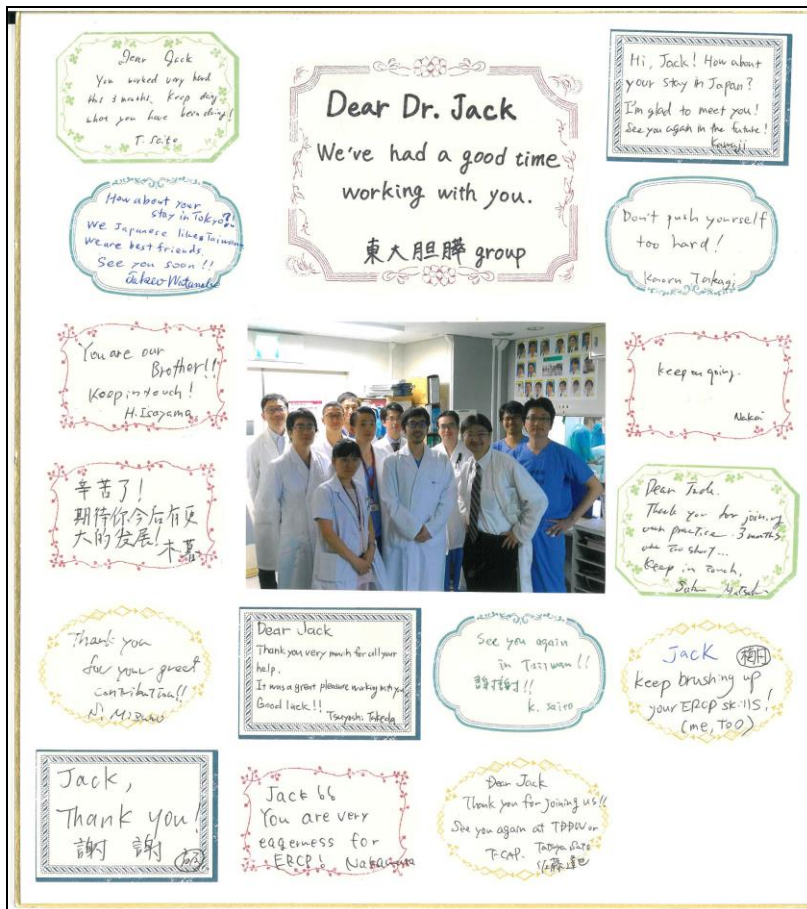圖八、院內分享報告



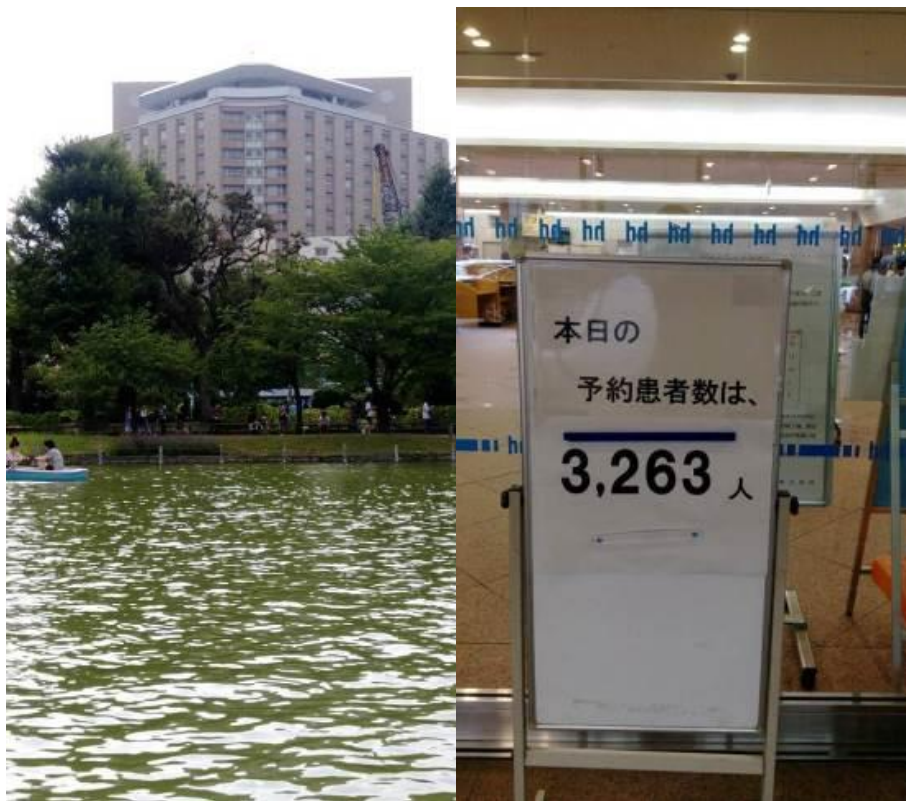圖九、院長頒發感謝狀



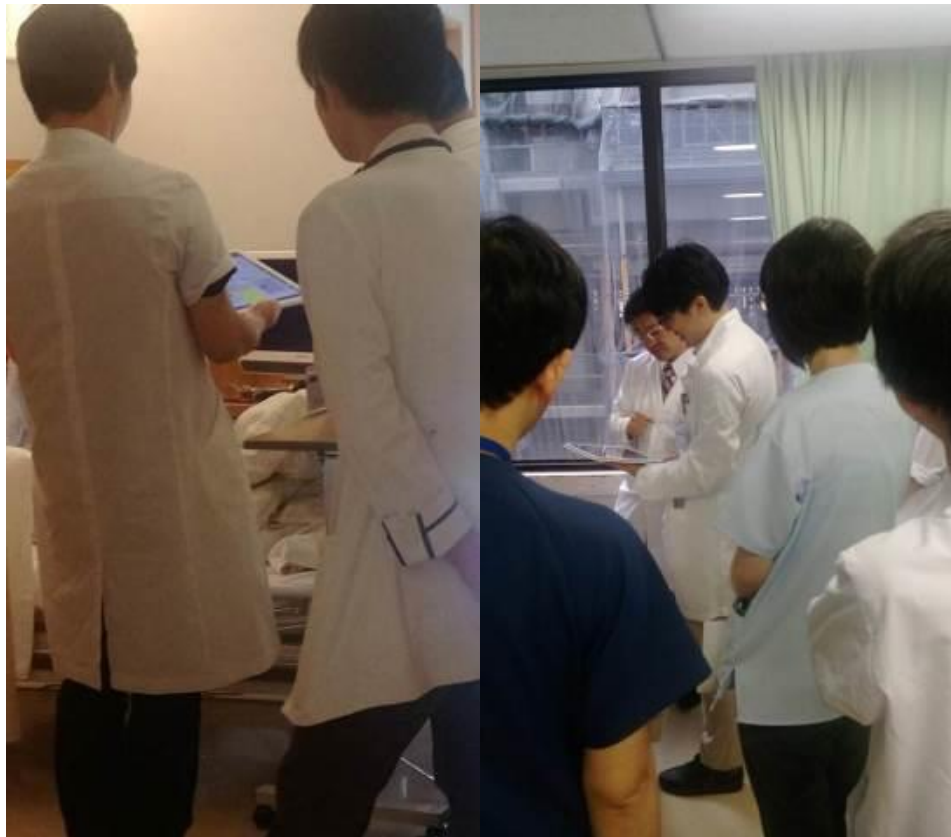圖十、完訓證明



圖十一、東大同仁贈送之感謝函



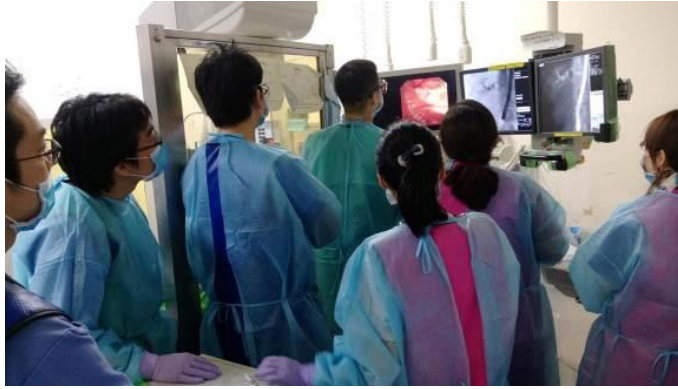圖十二、東大病院外觀



圖十三、廻診査房

記入! 0	アレルギ 検査 ありなし	腫瘍マーカー 20150611
記入! 殿 OF	... (選択)	第4入院
診断 0	<p>病歴</p> <p>12/3~ IHDにて当院内外未定期受診中</p> <p>15/3/25 尿の異常あり</p> <p>US 肝内胆管拡張、膵頭部に腫瘍</p> <p>血液検査にて肝臓系酵素の上昇あり</p> <p>3/31 膵頭部癌による閉塞性黄疸が疑われ</p> <p>①入院</p> <p>*プレゼンはインデントをつけ簡潔に!</p>	<p>WBC 未検 Army 未検 CEA 未</p> <p>HB 未検 Lip 未検 CA19-9 未</p> <p>PLT 未検 BUN 未検 DUPANII 未</p> <p>CRP 未検 Cre 未検 Span-1 未</p> <p>ALB 未検 PT% 未検 IgG4 未</p> <p>AST 未検 HBS-Ag 未</p> <p>ALT 未検 FBS 未検 HBS-Ab 未</p> <p>y 未検 HbA1c 未検 HBS-Ab 未</p> <p>ALP 未検 HBV-DNA 未</p> <p>TB 未検</p>
初診 既診歴 なし	<p>入院理由/手術</p> <p>4/2 EUS-FNA adenocarcinoma</p> <p>4/4 ERCP EMS (Supremo)</p> <p>4/5 WBC 15000 CRP11 CTにて胆嚢炎、保存的</p> <p>4/8 EUS-GBD</p>	<p>進行腫瘍の病理確定診</p> <p>FNA 膵臓 K-ras</p>
紹介元 病診医 外東医 尿住地 職業 喫煙 飲酒 家族歴 PS/KPS 身長/体重	<p>チューブfor stent</p> <p>例 Supreme 10mm8cm</p> <p>例 B6 PTBD ワレシル</p> <p>臨床試験の抄録 (RCTの場合群別も)</p> <p>画像にはみせてしまう転移はここに書いてね! 例) 膵臓転移、肝転</p>	<p>CEA</p> <p>GEM+Erlo GEM+nabPT</p> <p>X</p> <p>2014/4/1 2014/5/1 2014/6/1 2014/7/1 2014/8/1 2014/9/1 2014/10/1 2014/11/1 2014/12/1 2015/1/1 2015/2/1 2015/3/1</p>
	<p>悪性病変</p> <p>良性</p>	<p>GEM+Erlo CEA 123</p> <p>NAC CA19-9 1234</p> <p>GEM+CD DUPANII 1234</p>

圖十四、交班單



圖十五、檢查實況



圖十六、團隊成員



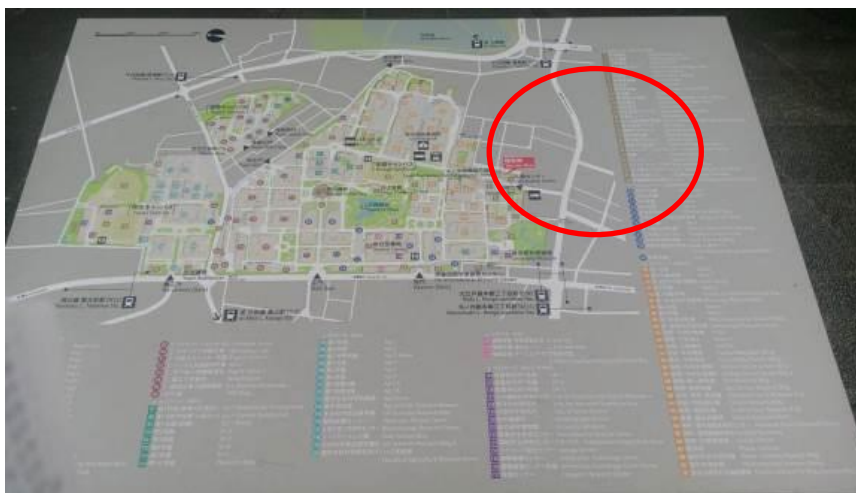
圖十七、歡送泰國醫師合照



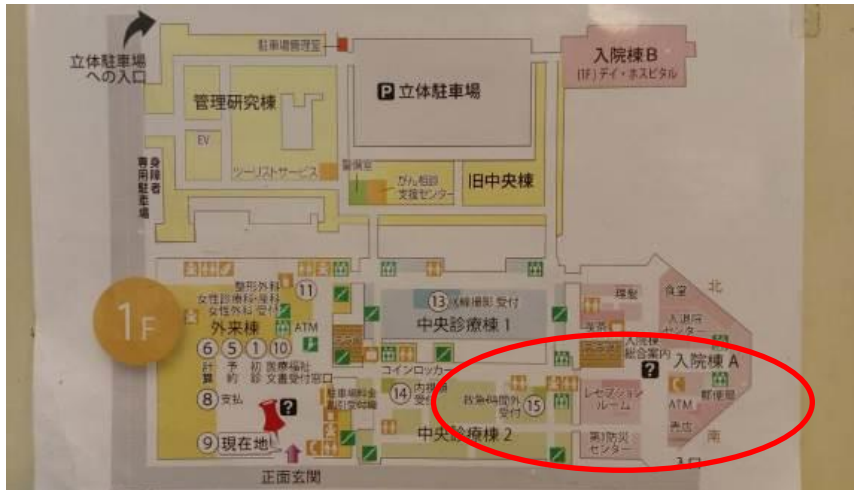圖十八、筆者的歡送會



圖十九、檢查室琳瑯滿目的器械



圖二十、東大校園地圖



圖二十一、東大病院地圖



圖二十二、東大校園學生食堂